日本顎咬合学会誌

THE JOURNAL OF THE ACADEMY OF CLINICAL DENTISTRY

咬み合わせの科学

Vol.36 No.1・2 (2016)

別 刷

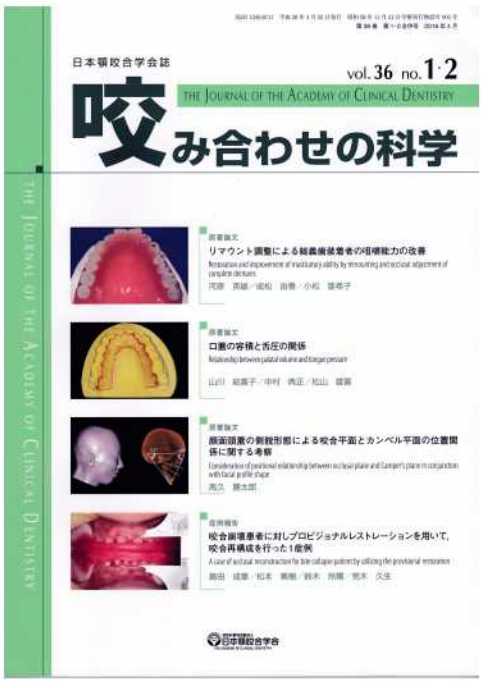

特定非営利活動法人
日本顎咬合学会

コーヌステレスコープ義歯を用いて 22年間無理なく老化に対応している1症例
—終末期に向けての快適な移行を目指して—

A 22 years progressing appropriate case using konus telescope denture

森本 剛　　増田 裕次 *
Tsuyoshi Morimoto　　Yuji Masuda

Keyword : konus telescope crown, dental treatment system, removable provisional restoration, long-term case

キーワード：コーヌステレスコープ冠，歯科治療システム，可撤式プロビジョナルレストレーション，長期経過症例

The konus telescope crown (hereinafter abbreviated as Konus), thanks to its wide applicability before and after prosthetic treatments, makes a systematic, comprehensive and seamless dental treatment possible. Especially, required in severe cases of multi-tooth caries, multi-tooth loss, periodontal disease or occlusal collapse, etc, is a consistent, systematic treatment that enables us to make a life-long prognosis. It is desirable that stable occlusion and chewing function acquired in this way remain stable throughout the patient's life course only by simple maintenance care. In this paper, I would like to present a 22-year-long case that has kept pace with aging, taking full advantage of easy maintainability, which is one of the characteristics of the comprehensive consistent treatment system.

コーヌステレスコープ冠（以下コーヌスと略）を用いた補綴治療の特性の一つとして，システマティックな包括一貫治療が可能であることが挙げられる．コーヌスを用いたシステマティックな治療は，補綴前処置，補綴後処置の両方において，幅広い有用性を持つ方法であり，対象にできる症例は非常に多様である．多数歯う蝕や多数歯欠損，重度歯周病，咬合崩壊などを伴った難症例では，生涯を見通すことのできる一貫性のあるシステマティックな治療法が強く求められる．また，そのようにして得られた安定的な咬合や咀嚼機能は，できるだけ簡単なメインテナンスのみで，終生にわたって維持されることが望ましい．本稿では，そのような包括一貫治療システムとしての特性の内，柔軟なメインテナンス性を活かして約22年間，無理なく老化に対応している1症例を報告する．【顎咬合誌 36(1・2)：51-58，2016】

緒言

日本において，超高齢化社会が到来すると言われて久しい．そして，現実の超高齢化社会が到来しつつある現在，日本の歯科医療技術は，若くて健康な口腔機能を維持することにとらわれ過ぎていて，老化による全身的な衰えに十分対応できる技術開発を目指しているとは言いがたいのが現状である．

つまり，まだ若いうちであれば，肉体的にも精神的にも，あるいは経済的にも，ある程度の負担に耐えられるとしても，高齢者になればなるほど，それらの負担，特に肉体的な負担に耐えられなくなってくるのは，自明である．

森本歯科医院　〒547-0011　大阪府大阪市平野区長吉出戸 4-5-38 エレガントハイツ長吉二階
Tel：06-6799-1800
* 松本歯科大学顎口腔機能制御学講座

受付日：2016年1月4日　受理：2016年3月25日

2014年における日本の平均寿命は，男性が80.50歳，女性が86.83歳とされている．したがって，少なくとも，男性では90歳，女性では95歳程度までは，十分に対応できる歯科技術が必要であろうと思われる．

しかしそれは，比較的若いうちから，超高齢者扱いをして，たとえば「総義歯で我慢しなさい」，「あまり強く噛めなくても良いでしょう」とかいったことで許されるものではない．いわゆる後期高齢者になる前の年齢（75歳以下）であれば，若い世代とさほど変わらない咀嚼力や食生活が要求されると思われるが，高齢になればなるほど，肉体的な衰えによって，口腔内の状況が悪化し，総義歯になっても，「それはそれで，止むを得ない」との考えになることが現実であろうと思われる．そういったことは，実際には，個人の健康度・老化度によって大きく左右されることは言うまでもない．つまり，個々人によって，どの時点から超高齢と呼ぶべき年齢であるのかは，さまざまなバリエーションがあるのである．

以上のようなことから，まださほど老化が進んでいないうちには，十分な咀嚼力やさまざまな口腔機能を維持できていることが必要である．そのためには，可能な限り歯を保存することはもちろん，適切な歯冠修復や補綴処置が強く望まれることは言うまでもない．しかし老化や疾患によって衰えが進んできたときには，あまり大きな肉体的，精神的，さらには経済的な負担なく，総義歯，あるいは総義歯に近い状態に落ち着かせていくことができるかということも，われわれ歯科医師に課せられた大きなテーマであると言えよう．そのような視点で考えた時，コーヌステレスコープ冠（以下コーヌス）を用いた包括一貫治療は，非常に効果的であると思われる[1～10]．

このようなコーヌスを用いた具体的かつ実践的な包括一貫治療の概括的な考え方は，すでに前稿において述べているが[11]，私は約30年にわたってさまざまな症例に対してコーヌスを用いた補綴治療を経験してきた結果，コーヌスは旧来のクラスプを前提とした補綴理論にとらわれるべきでなく，新たな考え方に基づいた具体的かつ実践的な包括一貫治療法として捉えるべきであると考えるに至った．

前述したように，コーヌスは補綴前処置・補綴後処置を含む幅広い「守備範囲」を持っていることが最大の特徴であるが，本稿では，補綴後処置に焦点を当て，コーヌスがどのような手法と過程によって「老化」，さらには「終末期に向けての歯科医療」に適切かつ合理的に対応できるのかを，一つの症例を通じて明らかにしたい．

症例

患者：初診時56歳，女性（主婦）

主訴：う蝕，義歯不安定，咀嚼障害

全身的既往歴：特記事項なし．非喫煙者．

歯科的既往歴：若い頃から歯は良くなかったとのことであったが，初診時の現症として，⌊②③4⑤ブリッジに動揺があり，⌊②が支台歯から浮いていることが確認された．1|1は，レジンジャケット冠が装着されていたが，一部破折していて軽度の動揺も認められた．7 5|にもレジンジャケット冠と思われる物が装着されていてこれも軽度の動揺があり，6 4 3 2|には，クラスプ義歯が装着されていた．|6 7に欠損があり，|8が近心傾斜し，|5 8に動揺が認められた．一番の訴えとしては，これまでの義歯では十分に咀嚼できないとのことであった．また，これまで十分な歯科治療を受けずにいたので，この際きちんとした治療を受けたいとのことであった．

※コーヌス装着時57歳（1993年11月5日），2015年10月現在で79歳（図1）．

初診時は上顎に義歯は入っていたもののタッピングをさせると全体的に動揺するといった，ほぼ咬合崩壊状態であったので，安定的な補綴装置を装着する必要があると思われた．⌊2 5はあらかじめ抜歯して（今ならば，これらの歯も保存した可能性が高い），7 5 1|1 3 6支台のコーヌスとする方針とした．下顎は，上顎にコーヌスタイプのプロビジョナルレストレーションを作製して咬合を安定させた上で，事前に|④⑤6 7⑧ ブリッジを装着しておいた．

コーヌス装着から約15年後（図2）

コーヌス装着から約15年後（2008年11月25日，72歳），⌊3 6の内冠脱離．⌊3 6ともに，歯根破折が認められ，⌊3は抜歯，⌊6は頰側根をヘミセクションし，保存した口蓋根のみで磁性アタッチメントとした．7|にもう蝕が認められたので，7 5|に根管治療を行い，⑦6⑤|のブリッジとした．

なお，この際の⌊6の処理に関しては，根分岐部の破折が確認されたことから，抜歯も考えられたが，口蓋根は動揺もほとんどなく，歯根膜による咬合圧感知の重要性から，保存できる歯根は保存したいと考えた．それゆえ，ヘミセクションにて口蓋根を保存したのだが，その

活用法については，

①⌊6の口蓋根のみを支台歯としたコーヌスの内冠と外冠を作成して，義歯から旧外冠を除去し，新たな外冠をロウ着またはレーザー溶接にて連結．

②⌊6の口蓋根のみを支台歯とした磁性アタッチメントの使用．

以上の2通りの方法が考えられた．

磁性アタッチメントは，補綴前処置においては，咬合崩壊の改善や動揺歯の安定化等の複雑で精密な処置が要求される症例には不向きであると考えている．

しかし補綴後処置においては，磁性アタッチメントは，修復処置が比較的簡便で，確実に維持力も得られ，歯の喪失後の修理やリライン，さらには総義歯化も容易に行えることから，きわめて有効であると考えていることから，この場合は磁性アタッチメントで修理することとした（図 2b）．

コーヌス装着から約 19 年 4 カ月（図 3）

コーヌス装着から 19 年 4 カ月後（2013 年 3 月 7 日．76 歳）．⌈123の歯頸部う蝕の主訴により来院．歯頸部全体のう蝕だったので，根管治療を行い，連結前装冠とした．また，5⌋にも疼痛を訴え，歯根破折が認められたので抜歯した．この時点で，口蓋プレートを追加したほうが義歯の安定にも寄与するし，さほど遠くない将来の

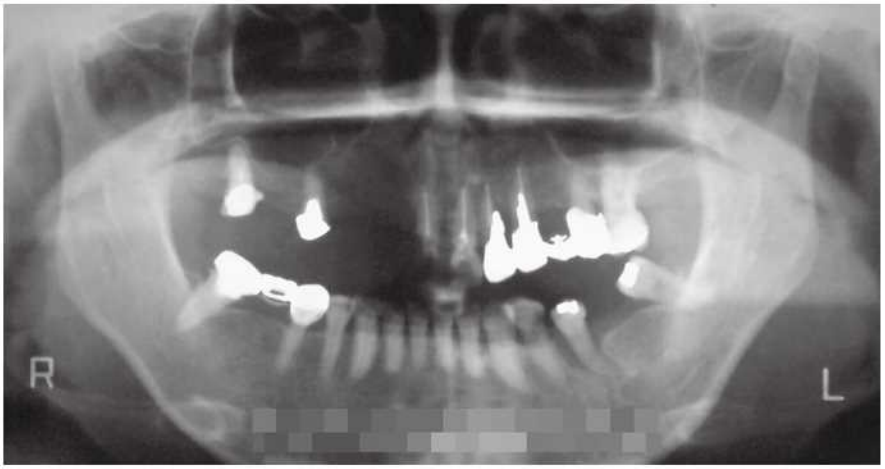

図1a　初診時（1993年11月5日）

図1b　内冠装着前（1993年11月5日）

図1c　上顎コーヌス義歯（咬合面）

図1d　上顎コーヌス義歯（粘膜面）

図1e　内冠装着時

図1f　コーヌス義歯装着時

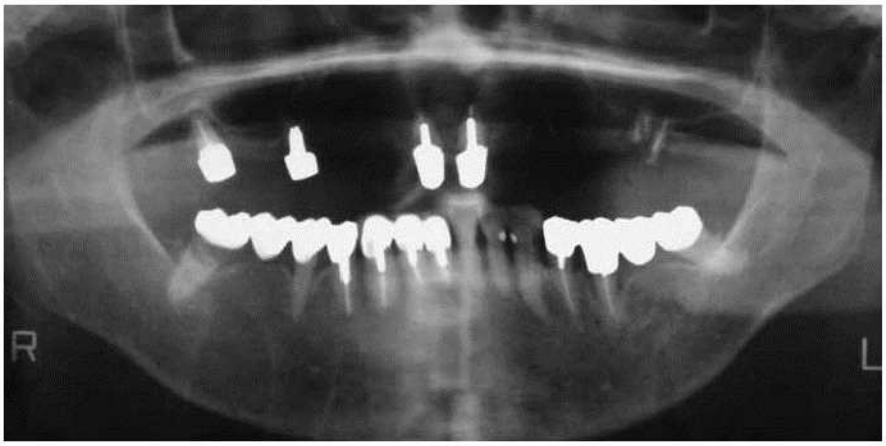

図2a　コーヌス装着から約15年後

図2b　代表的な部分補綴装置「守備範囲（処置可能な範囲）」

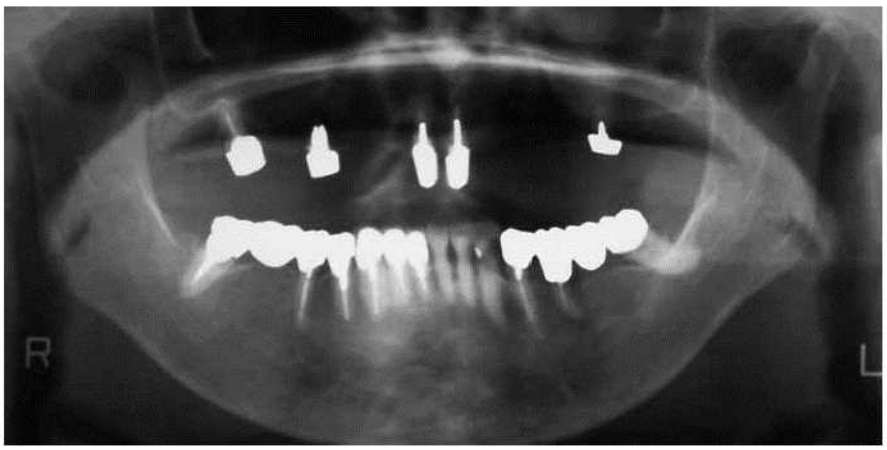

図3　コーヌス装着から約19年後4カ月

総義歯化には必須であると説明し，賛同を求めたが，患者は発音障害を恐れて，同意を得られなかった．

コーヌス装着から約 19 年 8 カ月後（図 4）

その約 3 カ月後，義歯の不安定感を訴えるとともに，口蓋プレートを追加してほしいとのことで再来院した．

この時点で，7 1|1 6 のみが残存していて，1|1 に中程度の動揺が認められ，数年のうちには抜歯となることが予測された．そこで，以前から計画していたとおり，総義歯化へ向けての準備を進めていくこととし，義歯本体に口蓋プレートを追加する方針とした．

コーヌス装着から約 21 年 10 カ月後（図 5）

2015 年 10 月 20 日，79 歳時点の口腔内．上顎にコーヌス義歯を作製以来，ほとんど咀嚼障害を訴えることなく，また大きく咬合崩壊を起こすこともなく，約 22 年が経過している．

図4　コーヌス装着から約19年8カ月後

図4a　連結前の口蓋プレート（表面）

図4b　連結前の口蓋プレート（裏面）

図4c　連結後の口蓋プレート（表面）

図4d　連結後の口蓋プレート（裏面）

図4e　口蓋プレート連結後の口腔内．これで，残存歯を抜歯することになっても，容易に対応できる状態になった．

図5　コーヌス装着から約21年後10カ月

図5a　2015年９月１日，|1 6 の脱離を訴えて再来院．1|の動揺も強くなっていたので，1|1 6を抜歯する方針とした．

図5b　|1 6 の脱離を主訴として再来院した時の義歯
|6は口蓋根のみを使った磁性アタッチメントにしてあった．

図5c　1|1 6を抜歯し，増歯を行った．上顎は7|のみが残存しているが，動揺も少ないので，このまま使用し続ける方針とした．

図5d

考察

超高齢化社会を迎えつつある日本においては，高齢者に対する歯科治療法の確立が焦眉の急である．

もちろん，かなりの高齢になってからの治療だけでは不十分で，多くの場合，50～60代で，おそらく免疫機能の低下等も関連していると思われるが，歯周病が進行し，歯の動揺をきたして，咀嚼機能を始めとする口腔機能の低下が著しくなってくる．

このような，いわゆる初老期から80代，90代といったかなりの高齢，あるいは終末期に至るまでの約30年間は，じつはかなり長い期間と言える．従って，こういった年代の患者に対する総合的かつ継続性を考えたシステマティックな治療の理想とすべき姿や，具体的な処置方法の確立が強く望まれるところである．

※著作権の関係により，ホームページ上にはすべてを掲載することはできませんので，以下の『考察』と『結論』『参考文献』は，残念ながら省略させて頂きます．

※正誤訂正
52ページ
・(右側中ほど)『(1993年11月5日)』
→『(1993年11月15日)』
53ページの写真解説
・(上段)『初診時(1993年11月5日)』
→『初診時(1993年3月30日)』
・(中段)『内冠装着前(1993年11月5日)』
→『内冠装着前(1993年11月15日)』